

Prevalencia de exostosis en pacientes que acudieron a la Facultad de Odontología de la Universidad Autónoma de Yucatán (FOUADY)

Peñaloza-Cuevas R, Rodríguez-Fernández MS, Lama-González E, Rodríguez-Casanova BI, Lara-Farfán F.
Facultad de Odontología, Universidad Autónoma de Yucatán

RESUMEN

Las exostosis son crecimientos óseos benignos, anormales, circunscritos en la superficie de los huesos maxilar y mandibular. En la cavidad bucal, se denominan exostosis cuando se localizan en la superficie vestibular de la mandíbula y el maxilar, torus palatinos cuando se localizan en la superficie palatina del hueso maxilar; los torus mandibulares son localizados en la superficie lingual de la mandíbula. Son de etiología desconocida, atribuible a factores genéticos, ambientales, nutricionales y trauma oclusal. **Objetivo:** Determinar la prevalencia de exostosis en pacientes que acudieron a la FOUADY entre septiembre de 2009 y enero de 2010 y su distribución por género, ubicación, forma y edad. **Material y métodos:** Los pacientes, entre 10 y 80 años que acudieron a la Facultad de Odontología de la Universidad Autónoma de Yucatán, de septiembre 2009 a enero de 2010 se revisaron en busca de exostosis y se clasificaron según edad, género, forma y localización. **Resultados:** se muestreó a una población de 1223 pacientes y se observó una prevalencia de 6.7% (n = 82) de exostosis, predominando el género femenino con un 64.63% (n = 53); 56.86% (n = 62) torus mandibular, 88.89% (n = 53) bilaterales; torus palatino 28.44% (n = 31) predominando la forma nodular (38%) (n = 12). El grupo de 46 a 56 años mostró la mayor incidencia (40.24%) (n = 33), siendo los resultados similares a los reportados en la literatura a nivel mundial.

Palabras clave: exostosis, torus, mandíbula, maxilar

ABSTRACT

Buccal exostoses are abnormal, benign bony growths circumscribed to the maxillary and mandibular bone surface. They are called exostoses when located on vestibular mandible and maxillary surfaces; tori palatinus when located on the maxillary palatal surfaces; and tori mandibularis when on the mandibular lingual surface. Of unknown etiology, they are normally attributed to genetic, environmental, nutritional and/or occlusal trauma factors. **Objective:** Exostosis prevalence was quantified in patients treated at the Faculty of Odontology of the Universidad Autonoma de Yucatan between September 2009 and January 2010. Exostosis location and shape were documented, and distribution by sex and age calculated. **Material and Methods:** Patients with ages between 10 and 80 years, all from the FOUADY, were check for exostosis then classified according to age, sex, shape and location **Results:** Exostosis prevalence in the sample (n = 1223) was 6.7% (n = 82), with women accounting for most (64.63%, n = 53) cases. Mandibular tori were present in 56.86% (n = 62) of positive cases; bilateral in 88.89% (n = 53); and palatal tori in 28.44% (n = 31). A nodular shape was most frequent (38%) (n = 12). The 46-56 years-of-age range had the highest incidence (40.24%) (n = 33). These results coincide with data reported in the literature worldwide.

Key words: exostosis, tori, jaw, maxillary

Solicitud de sobretiros: M. en O. Ricardo Peñaloza Cuevas

Correo electrónico: pecuevas@uady.mx

Correspondencia: Calle 61 A No. 492A x Av. Itzáes, col. Centro, Mérida, Yucatán México, CP. 97000.

Recibido: Diciembre 2012 / Aceptado: Abril 2013

Artículo disponible en <http://www.odontologia.uady.mx/revistas/rol/pdf/V05N1p7.pdf>

Rev Odontol Latinoam, 2013;5(1):7-12

INTRODUCCIÓN

Las exostosis (EX) de la cavidad bucal son crecimientos óseos anormales, benignos, nodulares, circunscritos a la superficie de los huesos, incluyendo a los maxilares, donde reciben el nombre de torus. Se localizan en las superficies vestibular o lingual de la mandíbula y vestibular o palatina del maxilar. Pueden ser uni o multilobulares, unilobular plano, nodular, lobulillar y en forma de huso; también pueden tener una presentación: única, múltiple, unilateral o bilateral (1,2,4,7,9).

La etiología es desconocida; sin embargo se atribuye a factores ambientales, hereditarios, trauma oclusal, factores genéticos, ambientales, nutricionales y procesos inflamatorios (4). El origen del torus palatino (TP) se debe aparentemente a una leve isquemia crónica del periostio, debida a una suave presión del septum nasal. Ha sido descrito como parte de las anomalías cromosómicas y síndromes mendelianos (hiperostosis cortical generalizada) (3). Por su parte el torus mandibular (TM) sería consecuencia de la acción de la fuerza de torsión del arco de la mandíbula (3,5,7-13).

La literatura a nivel mundial, reporta resultados similares a los resultados obtenidos en el presente estudio. Entre los años de 1960 y 1980, Gould (1964), Johnson (1965) y Bernada (1977), relacionan las exostosis con la herencia y la prevalencia entre distintos grupos poblacionales (9,13,10,16). En 1996, Alvessalo relacionó el síndrome de Turner y la incidencia de exostosis y torus (5); en 1998, Gorsky con la carga genética (3); y similarmente, Dosumu (1988) reportó la prevalencia de TP y TM en una población nigeriana entre los 7 y 62 años (6). En el 2000, Jainkittivong reportó en tailandeses una mayor incidencia de exostosis maxilar, a diferencia del TP y TM (17). Piera (2002) encontró una incidencia similar en un grupo de centroamericanos, de 20-39 años (26). Jiménez (2004) en un periodo de 10 años, reportó mayor incidencia de TP entre 15 y 25 años (11). Al Quran (2006) obtuvo mayor prevalencia entre los 81 y 90 años y la asociación, de TP y TM entre los 61 y 70 años (8). Felgueroso (2009) estudió pacientes jordanos edéntulos y registró una incidencia de TM mayor a la de TP tanto en

hombres como en mujeres, en el grupo entre 61 y 70 años (15). Yoshinaka (2010) en una población de adultos mayores de 60 años obtuvo mayor incidencia de TP en hombres que en mujeres (27). Manotas (2010) en un estudio retrospectivo comparativo entre jóvenes de entre 8 y 14 y adultos mayores de 15 años, reportó mayor incidencia de exostosis y torus en las mujeres adultas y en los hombres del grupo de menores de edad (1). Al-Sebaie (2011) reportó una mayor incidencia en los individuos de 21 a 39 años; los TP y TM predominaron en las mujeres (4). El objetivo del presente estudio fue determinar la prevalencia de exostosis en la cavidad bucal de los pacientes que acudieron a la FOUADY durante el período de septiembre de 2009 a enero 2010.

Se revisó un total de 1223 pacientes para determinar la presencia de exostosis en la cavidad bucal y la distribución por ubicación, género, forma y edad.

MATERIAL Y MÉTODOS

Para la selección de la fuente, métodos, técnicas y procedimientos de recolección de la información, se diseñó un formulario con los datos de identificación del paciente (nombre, edad, género, procedencia) número de historia clínica y el registro de las diferentes características de las exostosis (si las tuviera) la localización en el paladar o en superficie lingual de la mandíbula y en las superficies vestibulares de ambos maxilares.

Se incluyó a los pacientes, entre 10 y 80 años, que acudieron a la clínica de admisión de la Facultad de Odontología de la Universidad Autónoma de Yucatán (FOUADY) durante el periodo del 24 de septiembre de 2009 al 24 enero de 2010. En la exploración clínica rutinaria de la cavidad bucal, realizada en la consulta de admisión de la FOUADY, al inspeccionar las diferentes estructuras óseas y mucosas de la cavidad bucal, se registró la presencia de exostosis en el formulario diseñado para tal fin. En caso de detectarse exostosis o torus, se determinó la cantidad, textura y forma de la lesión registrando los datos. Una vez terminada la exploración bucodental se refirió a la clínica de especialidad que requiriese. Para el análisis se conformaron 4 grupos de edad: 1-20 años, 21-40 años, 41-60 años y 61-80 años.

RESULTADOS

De los 1223 pacientes participantes, 442 (36.14%) fueron masculinos y 781 (63.86%) femeninos de los cuales 82 (6.70%) presentaron exostosis, 53 (64.63%) femeninos y 29 (35.37%) masculinos (Figura 1).

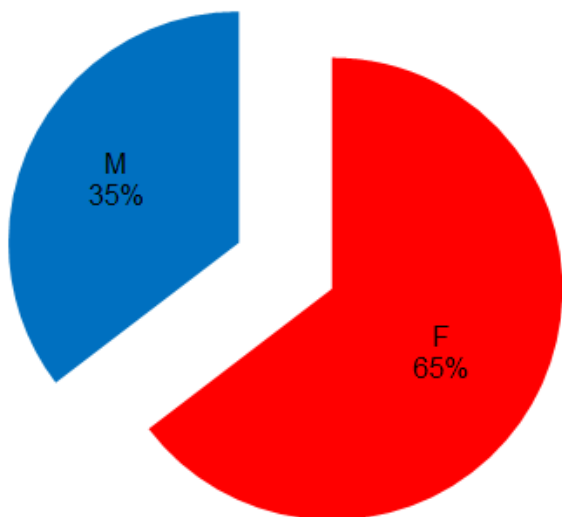


Figura 1. Prevalencia de exostosis en pacientes que acudieron a la Facultad de Odontología de la Universidad Autónoma de Yucatán durante el periodo de septiembre 2009 a enero 2010 divididos por género.

De acuerdo con la ubicación en la cavidad bucal, en la mandíbula se encontró un total de 62 (64.58%) exostosis: 61 (63.54%) TM, de los cuales 8 (13.11%) fueron unilaterales, 53 (86.88%) bilaterales y 1 exostosis vestibular (EV) (1.04%). En el maxilar 34 (35.42%) exostosis en total: 31 (32.29%) palatinas y 3 EV (3.13%). Trece casos (15.85%) presentaron exostosis en más de una ubicación: 10 (9.17%) TP+TM, 1 (0.92%) TP+EV, 1 (0.92%) TM+EV y 1 (0.92%) TP+TM+EV (Figuras 2 y 3).

Con respecto a la edad, la población se agrupó en 4 intervalos: 1-20 años, 21-40 años, 41-60 años y 61-80 años. Se encontró una mayor incidencia en el grupo de 41-60 años con 33 pacientes (40.24%), seguido del grupo 21-40 años con 30 pacientes (36.59%), 61-80 años con 13 pacientes (15.85%) y finalmente el grupo de 1-20 años con 6 pacientes (7.31%) (Figura 4).

Respecto a la distribución según la forma de las exostosis, se encontró que en el TP prevaleció la forma nodular, con 12 casos (38%), seguido de 8

(25.8%) presentando la forma unilobular plana, 7 (22.58%) forma de huso y 4 (12.9%) forma lobulillar. En cuanto al TM, la forma unilateral se presentó en 8 casos (13.11%), de los cuales 3 (4.92%) fueron unilobular y 5 (8.19%) multilobular; 53 casos fueron bilaterales (88.89%), de los cuales 31 (50.82%) fueron unilobular y 22 (36.06%) multilobular (Figuras 5 y 6).

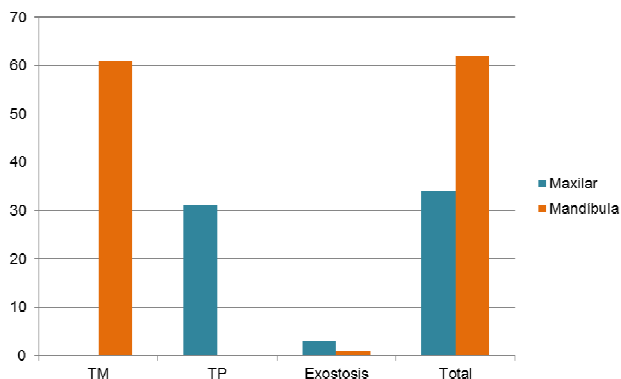


Figura 2. Prevalencia de exostosis en la cavidad bucal

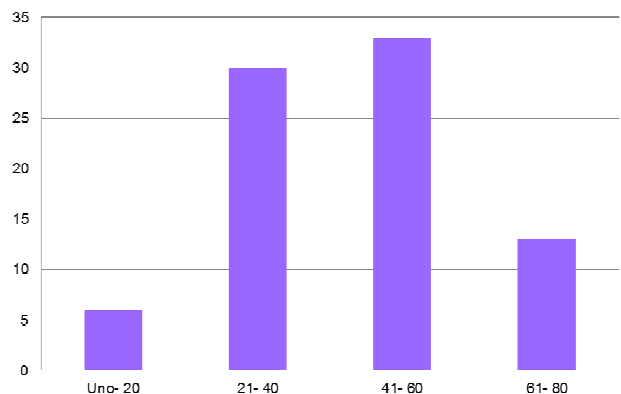


Figura 3. Distribución por género de TP, TM y EV

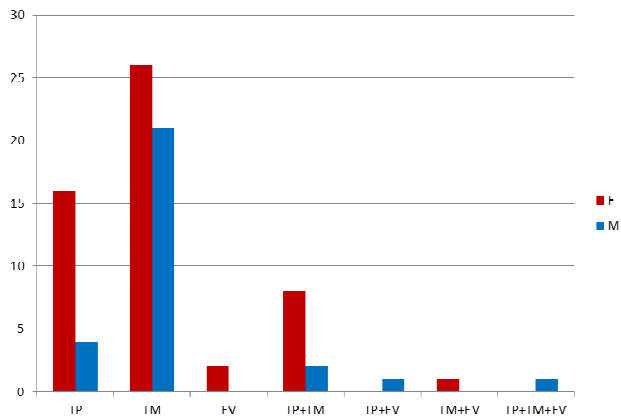


Figura 4. Distribución por grupos de edad.

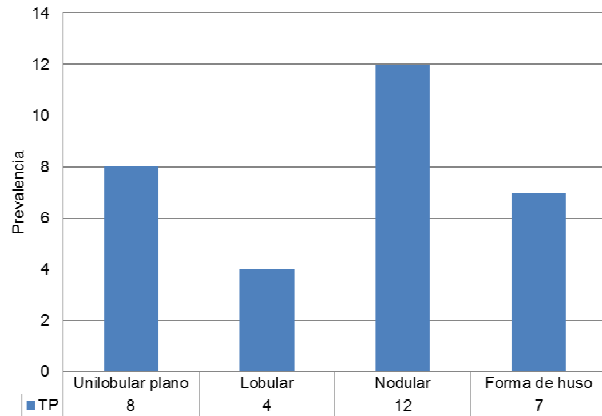


Figura 5. Formas y características de TP.

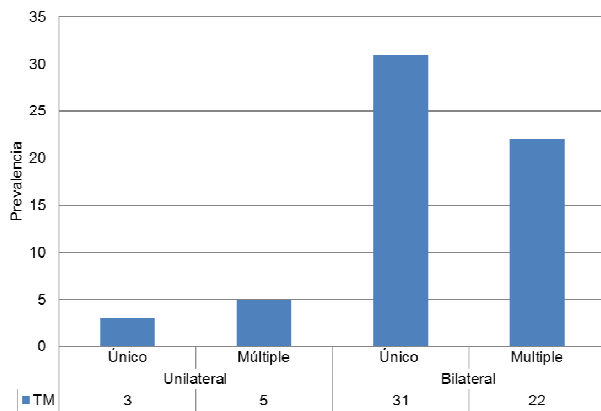


Figura 6. Formas y características de TM.

DISCUSIÓN

En lo referente al género, en este estudio se reportó una mayor prevalencia de torus en mujeres, 53 casos (64.63%) que en hombres, 29 casos (35.37%). Los resultados obtenidos concuerdan con Piera (2002) (26), Jiménez (2004) (11), Felgueroso (2009) (15), Manotas (2010) (1) y Derar Al-Sebaie (2011) (4). Lo anterior contrasta con los resultados obtenidos por Jainkittivong (2000) (17), Manotas (2010) (1) y Yoshinaka (2010) (27).

De acuerdo a la ubicación en la cavidad bucal, el presente estudio reportó un total de 55.96% TM, de los cuales 13.11% fueron unilaterales y 86.88% bilaterales, 28.44% TP, 3.67% EV, 9.17% TP+TM, 0.92% TP+EV, 0.92% TM+EV, 0.92% TP+TM+EV, encontrándose la mayor prevalencia en la cara lingual de la mandíbula. Los resultados no coinciden con Jainkittivong (2000) (17), Piera (2002)

(26), Jiménez (2004) (11), Al Quran (2006) (8), Felgueroso (2009) (15) y Manotas (2010) (1).

En la identificación de la forma de las exostosis, se encontró que el TP predominó la forma nodular con el 38% casos, seguido del 25.8% en forma unilobular plana, 22.58% en forma de huso y 12.9% en forma lobulillar. En los TM, la forma unilateral se presentó en el 13.11% de casos, de los cuales el 4.92% fueron unilobular y 8.19% multilobular; el 88.89% fueron bilaterales, de los cuales 50.82% fueron unilobular y 36.06% multilobular. En comparación con el estudio realizado por Jiménez (2004) (11) en su estudio reportó un 37% de TP unilobulado y 73% de los TM fueron bilaterales; en cuanto a los TP, los resultados obtenidos por Al Quran (2006) (8), difieren a los obtenidos en este estudio; para Felgueroso (2009) (15), las formas plana (33%) y nodular (33%) predominaron en la mandíbula; mientras que para Manotas (2010) (1) observó una prevalencia de 34.7% unilaterales y 65.3% bilaterales, 26% de los casos fue lobular, 21.7% multilobular, 19.5% nodular y 17.4% bilobular en TM, mientras que la forma predominante del TP fue plana (24.7%) y todos los casos de exostosis maxilares fueron multilobulares.

De acuerdo con la edad, la mayor incidencia de exostosis se presentó en el grupo de edad de 41-60 años con 33 pacientes (40.24%), seguido del grupo 21-40 años con 30 pacientes (36.59%), 61-80 años con 13 pacientes (15.85%) y finalmente el grupo de 1-20 años con 6 pacientes (7.31%). Nuestros resultados difieren con Raldi y cols. (2008) (22) quienes reportaron que las exostosis se presentan con mayor frecuencia en pacientes entre 35-65 años; de igual manera para Jainkittivong (2000) (17), quien reporta un predominio en 60 años y más; Piera (2002) (26) en su estudio observó un rango entre los 20-39 años; en el estudio realizado por Jiménez (2004) (11) predominó con 19% el grupo de 15-25; de igual manera, Meza (2004) menciona que hay una mayor incidencia entre los 11 y los 30 años de vida y es muy extraño encontrarlos en niños menores de 10 años; por otro lado, Al Quran (2006) (8) determinó un predominio en el grupo de 81-90 años, 7.7% de TP y 15.4% TM; la asociación entre ambos fue en el grupo de 61-70 años (10%); Felgueroso (2009) (15), por su parte, en su estudio en edéntulos, determinó que la edad de mayor incidencia de torus fue entre 61-70 años, de

acuerdo a su estudio sobre el TM se diagnosticó en 16.7% entre los 21-40 años de edad, 8.7% entre 41-60 años de edad, 12% del grupo de 60; por otro lado, Derar Al-Sebaie (2011) (4) obtuvo que la mayoría de las exostosis se encontraba entre 21-39 años; en hombres el rango fue de 16-65 años, en mujeres 18-69 años. La prevalencia de torus en el grupo de edad osciló entre el 8.4% en el grupo de edad de 11 a 20 años a 44.1% en el grupo de edad de 31 a 40 años. Los resultados son coincidentes con el estudio actual especialmente si se tiene en cuenta que una vez que aparece la exostosis, puede permanecer en el cuerpo sin ser retirada el resto de su vida.

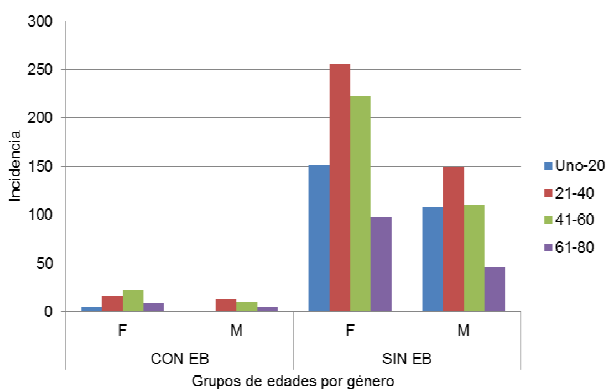


Figura 7. Distribución general de edad incluyendo a todos los participantes en el estudio.

Para unificar la terminología con respecto a los términos “plano o llano”, cuyo significado según la Real Academia Española es: llano: igual y extendido, sin altos ni bajos, allanado; y plano: llano, liso, sin relieves, sugerimos llamar al torus palatino plano o llano “unilobular plano”.

CONCLUSIONES

1. En una población de 1223 pacientes, la prevalencia de exostosis localizadas en los maxilares fue de 6.70%.
2. Se reportó una mayor prevalencia de torus en mujeres (64.63%) que en hombres (35.37%), en una relación 2:1.
3. De acuerdo con la ubicación en la cavidad bucal, 64.58% de las exostosis se localizaron en la mandíbula 63.54% TM: 13.11% unilaterales y 86.88% bilaterales mientras que el 1.04% fueron EV. En el maxilar un total 35.42% exostosis

32.29% fueron palatinas y 3.13% EV. La presencia de exostosis en más de una localización mostró: 9.17% con TP+TM; 0.92% con TP + EV; 0.92% con TM + EV y 0.92% con la presencia de TP + TM + EV.

4. La distribución de acuerdo con la forma de las exostosis, mostró en los TP a la nodular como la más frecuente (38%); 25.8% con forma unilobular plana; 22.58% forma de huso y 12.9% con forma lobulillar. En cuanto al TM, la forma unilateral fue de 13.11%, de los cuales 4.92% unilobular y 8.19% multilobular. De los bilaterales (88.89%) el 50.82% fueron unilobulares y 36.06% multilobulares.
5. De acuerdo con las edades, la mayor incidencia de exostosis se presentó en el grupo de edad de 41-60 años en un 9.02% del total de pacientes incluidos en el estudio, seguido del grupo 61-80 años con 8.92%, 21-40 años con un 6.68% y finalmente el grupo de 1-20 años con un 2.23% (Figura 7).
6. La población estudiada no es totalmente autóctona por lo que se hace necesario determinar si los valores encontrados coinciden con la etnia Maya pura así como la determinación de relaciones genética.

REFERENCIAS

1. Manotas AI, Estevez AEA. Torus palatino, torus mandibulares y exostosis de los maxilares en pacientes de la Clínica Odontológica de la Universidad del Magdalena, año 2006, Rev Cienc Biomed 2010;1(1):47-53. Disponible en: <http://www.encolombia.com/medicina/Biomedicas/Toruspalatinotorusmandibulares.htm>.
2. Coppel A, Rijo H, Rodríguez-Vázquez JF. Reconstrucción ósea anterior utilizando hueso de torus palatino, Dent Pract Rep 2009;4(9):34-38.
3. Gorsky M, Bukai A, Shohat M. Genetic influence on the prevalence of torus palatinus, Am J Med Genet 1998;75:138-40.
4. Derar Al-Sebaie, Alwrikat M. Prevalence of torus palatinus and torus mandibularis in jordanian population. Pakistan Ora Dent J 2011;31(1):214-6. Disponible en: <http://www.podj.com>
5. Alvesalo L, Mayhall JT, Verrelá J. torus mandibularis in 45X females (Turner Syndrome), Am J Phys Anthropol 1996;10:145-9.
6. Dosumu OO, Arotiba JT, Ogunyinka AO. The prevalence of palatine and Mandibular tori in a nigerian population. Odontostomatol Trop 1998;28: 6-8. Disponible en: <http://www.santetropicale.com/>

7. Fuentes FR, Borie EE, Parra VP y Rebolledo SK. Torus palatino y torus mandibular. *Int J Odontostomat* 2009;3(2):113-7. Disponible en: <http://www.ijodontostomat.com/>
8. Al Quran FAM, Al-Dwairi ZN. Torus Palatinus and Torus Mandibularis in Edentulous Patients. *J Contemp Dent Pract*. 2006;7(2):112-9. Disponible en: <http://www.exodontia.info>
9. Gould AW. An Investigation of the Inheritance of Torus Palatinus and Torus Mandibularis. *J Dent Res* 1964:159-67. Disponible en: <http://jdr.sagepub.com>
10. Bernaba JM. Morphology and Incidence of Torus Palatinus and Mandibularis in Brazilian Indians. *J Dent Res* 1977;56(5):499-501. Disponible en: <http://jdr.sagepub.com>
11. Jiménez MMC, Puello del Rio E. Prevalencia de torus palatino y mandibular en los pacientes que asistieron a las clínicas de la Facultad de Odontología de la Universidad de Cartagena durante el periodo 1995-2004. *Rev Fed Odontol Colomb* 2007;69:7-19. disponible en: URL: <http://issuu.com>
12. Rodríguez L, Santos M, Medina A. Torus y exostosis óseas. Revisión de la literatura. *Acta Odontológica*. 1999;37(2):26-30. Disponible en: <http://www.actaodontologica.com>
13. Sapp JP, Eversole LR, Wysocki GP. Capítulo 4: Lesiones óseas, Patología Oral y Maxilofacial Contemporánea, 2da ed. Madrid: Elsevier; 2004.
14. Wood NK, Goaz PW. Lesiones exofíticas orales periféricas; Radiopacidades periapicales; Radiopacidades periapicales; Radiopacidades solitarias que no contactan necesariamente con los dientes; Radiopacidades separadas múltiples. Diagnóstico diferencial de las lesiones orales y maxilofaciales, 5ª ed. España: Mosby-Doyma, 1998.
15. Felgueroso RB, Ramos MM, Segovia TM. Torus mandibular: Revisión. Asignatura De Anatomía Patológica General Y Bucal. Urjc - Grupo XVI: Curso Académico 2008-2009. Disponible en: http://biopat.cs.urjc.es/conganat/files/2008-2009_G16.pdf.
16. Johnson CC, Gorlin RJ, Anderson VE. Torus mandibularis: a genetic study. *Am. J. Hum. Genet.* 1965;17:433-9. Disponible en: <http://www.ncbi.nlm.nih.gov>
17. Jankittivong A, Langlais RP. Buccal and palatal exostosis: Prevalence and concurrence with tori. *Oral Surg Oral Med Oral Pathol Oral Radio Endod* 2000;1(90):48-53.
18. Calle RC. Atlas estomatológico. Exostosis. *Rev CES Odontol* 1995;8(1):104-6.
19. Manotas AI, Pertuz CVL, Suárez EL. Torus palatino, torus mandibular y exostosis maxilares. *Duazary, Universidad del Magdalena*, 2005;2(2):115-23.
20. Abrams S. Complete Denture Covering Mandibular Tori Using Three Base Materials: A Case Report. *J Can Dent Assoc* 2000;66:494-6. Disponible en: <http://www.cda-adc.ca>
21. Echeverria JJ, Montero M, Abad D, Gay C. Exostosis following a free gingival graft. *J Clin Periodontol* 2002;29(5):474-7.
22. Raldi FV, Nascimento RD, Sá-Lima JR, Tsuda CA, Moraes MB. Excision of an atypical case of palatal bone exostosis: a case report. *J Oral Sci*, 2008;50(2):229-31. Disponible en URL: <http://www.jstage.jst.go.jp/>
23. Neiva RF, Neiva GF, Wang Hom-Lay. Utilization of mandibular tori for alveolar ridge augmentation and maxillary sinus lifting: A case report. *Quintessence International* 2006;37(2):131-7. Disponible en: <http://web.ebscohost.com>
24. Tello de Hernández T, Hernández-Pereyra J, Gutiérrez-García N. Epidemiología oral de tejidos duros y blandos en escolares del estado de Yucatán, México. *Rev Biomed* 1997;8:65-79.
25. Hernández-Pereyra J, Tello de Hernández T, Rosette MR. Enfermedad Periodontal: prevalencia y algunos factores asociados en escolares de una región mexicana. *Rev ADM* 2000;42(6):222-30.
26. Piera NN, Ríos ND, Villalain BD. Valoración clínica de proliferaciones de tejido duro en la cavidad bucal. *J Oral Pathol Med* 2002;7:97-102. Disponible en: <http://www.medicinaoral.com>
27. Yoshinaka M, Ikebe K, Furuya-Yoshinaka M, Hazeyama T. Prevalence of torus palatinus among a group of Japanese elderly. *J Oral Rehabil* 2010;37: 848-853.
28. Meza FJL. Cavidad oral: torus palatinus y torus mandibularis. *Rev Gastroenterol Perú* 2004;24:343-8. Disponible en URL: <http://sisbib.unmsm.edu.pe>
29. Krutzman GM, Silverstein LH, Shaz PC. A technique for surgical mandibular exostosis removal. *Compendium* 2006;27(10):520-5. Disponible en: <http://www.dentalxp.com>
30. Osorio CMR, Alvarado MHA, Díaz CA. Cirugía de torus mandibular. *Revista de la Facultad de Ciencias de la Salud* 2008;5(2):111-4. Disponible en URL: <http://www.imbiomed.com.mx>
31. Reyes CMJ, Díaz TLG, García MGA, Jesús SR, Zarza AME. Torus mandibular eliminado bajo analgesia acupuntural en paciente con alergia a anestésicos convencionales. *Rev Mex Anest* 2006;29:109-15.