

# Velocidad de erupción de caninos retenidos por el paladar y tratados sin tracción ortodóntica

Pérez-Traconis LB<sup>1</sup>, Herrera-Atoche JR<sup>1</sup>, Rivas-Gutiérrez R<sup>2</sup>.

<sup>1</sup>Clínica de la Especialidad en Ortodoncia y Ortopedia Dentomaxilofacial, Facultad de Odontología, Universidad Autónoma de Yucatán;

<sup>2</sup>Especialidad en Ortodoncia, Unidad Académica de Odontología, Universidad Autónoma de Nayarit

## RESUMEN

**Introducción:** El objetivo de este estudio fue determinar la velocidad de erupción de caninos retenidos por palatino tratados con la técnica de fenestración, y si existe una relación entre la velocidad de erupción y la inclinación inicial de dicho canino.

**Material y método:** La muestra consistió de 19 caninos de pacientes del posgrado de ortodoncia de la Universidad Autónoma de Yucatán (UADY). Los siguientes registros radiográficos fueron realizados: Rx oclusal para determinar la posición (bucal o palatina) y Rx panorámica para realizar la medición vertical (de la punta de la cúspide al plano de oclusión) y angular (eje longitudinal del canino con la sutura intermaxilar).

**Resultados:** Los primeros 4 meses posteriores a la cirugía, los caninos descendieron 4.30 mm y en los siguientes 4 meses descendieron 2.31 mm en promedio. Esta diferencia podría deberse a que después de la cirugía, el diente tenía la guía libre de erupción. Se encontró que a mayor grado de inclinación inicial fue menor la cantidad de milímetros que se desplazaron los caninos durante los 8 meses que duró el estudio. **Conclusiones:** La velocidad de erupción de los caninos fue mayor durante los primeros 4 meses posteriores a la cirugía y va seguida por una desaceleración en el segundo cuatrimestre. Es de esperar que a mayor inclinación inicial menor desplazamiento durante los primeros 8 meses, lo cual produzca un mayor tiempo de tratamiento en estos casos.

**Palabras clave:** dientes retenidos, caninos fenestración, inclinación

## ABSTRACT

**Introduction:** The aim of this study was to determine the rate of eruption of impacted canines treated with the palatal fenestration technique, and if there is a relationship between the rate of eruption and the initial inclination of the canine. **Methodology:** The sample consisted of 19 canines from patients of the orthodontic clinic at the Autonomous University of Yucatan (UADY). In order to determine the position of the canines (buccal or palatal), occlusal x-rays were taken. Panoramic x-rays were taken for vertical (from the tip of the cusp to the occlusal plane) and angular measurement (longitudinal axis of the canine with intermaxillary suture) of the impacted canines.

**Results:** The first 4 months after surgery, the canines moved 4.30 mm and the following 4 months 2.31 mm on average. This difference could be due to after surgery, the tooth had no bone restrictions and a free guide. It was found that greater the initial inclination was less the number of millimeters that the canines were displaced during the 8 months of the study.

**Conclusions:** The rate of eruption of the canines was higher during the first 4 months after surgery and it was followed by a slowdown in the second quarter. It is expected that when there is higher initial inclination, there is less displacement during the first 8 months, which produces a longer treatment time in these cases.

**Key words:** impacted teeth, canines, fenestration, inclination.

Solicitud de sobretiros: C.D. Laura Beatriz Pérez Traconis

Correo electrónico: laurap@uady.mx

Correspondencia: Calle 61A #492A x Av. Itzáes, Col. Centro, Mérida, Yucatán, México, CP. 97000.

Recibido: Agosto 2011 / Aceptado: Octubre 2011

Artículo disponible en <http://www.odontologia.uady.mx/revistas/rol/pdf/V03N2p33.pdf>

## INTRODUCCIÓN

La presencia de dientes retenidos compromete la integridad del arco dental, de manera que su diagnóstico y plan de tratamiento se hace indispensable con el fin de evitar alteraciones posteriores; de otro modo, se podrían ocasionar lesiones en los dientes adyacentes, infecciones o quistes (1).

El canino por su anatomía y posición tiene un alto valor masticatorio, fonético, estético y protésico, por lo que es necesaria su conservación y correcta posición en la arcada.

Los caninos superiores representan los terceros dientes más frecuentemente incluidos y retenidos. Estos se localizan en el 60% de los casos hacia el lado palatino, en el 30% hacia vestibular y en el 10% en una posición intermedia; de acuerdo al género, es más frecuente encontrarlos en mujeres (1.17%) que en hombres (0.51%) (2).

El pronóstico para el movimiento ortodóntico de un diente retenido depende de una variedad de elementos, como la posición, angulación, distancia que ha de desplazarse hacia el plano oclusal, edad, posible anquilosis, posición mesiodistal de la corona, relación transversal de la corona hacia la línea media, localización de la cúspide canina y su relación con el incisivo lateral adyacente, posición del ápice y transposición con el incisivo lateral o el primer premolar (3,4).

Los caninos retenidos por paladar rara vez erupcionan sin intervención quirúrgica y el tratamiento convencional preferido por la mayoría de los ortodoncistas, incluye: la exposición quirúrgica, adhesión del aditamento ortodóntico y tracción del diente al arco dental. Sin embargo, si el diente está retenido por palatino con localización supraósea y puede palpase, se recomienda una fenestración o ventana gingival quirúrgica (3).

La técnica de fenestración gingival consiste en eliminar la mucosa y/o hueso que se encuentra alrededor del diente incluido, con el propósito de liberar y visualizar la corona y poder cementar el anclaje que permita la tracción ortodóntica. Se utiliza principalmente en aquellos caninos que no presenten un excesivo grado de profundidad (5-7). Por otro lado, Kokich y Mathews proponen descubrir el canino retenido antes de comenzar el tratamiento de ortodoncia y dejar que erupcione

por sí mismo, en algunos casos esta exposición puede hacerse durante la dentición mixta y así reducir el tiempo del tratamiento de ortodoncia (8).

La exposición quirúrgica seguida de erupción natural es un método no comúnmente empleado, pero es una alternativa de tratamiento cuando existe una adecuada inclinación axial del diente retenido y no se necesita ser enderezado durante su erupción. El progreso de la erupción del canino debe monitorearse (3).

## MATERIAL Y MÉTODOS

El objetivo de este estudio fue determinar la velocidad de erupción de caninos retenidos por palatino tratados con la técnica de fenestración, y si existe una relación entre la velocidad de erupción y la inclinación inicial de dicho canino. La población de estudio fueron todos los caninos retenidos por palatino, que fueron indicados para su incorporación al arco dental, de pacientes que acudieron al posgrado de ortodoncia y ortopedia dentomaxilofacial de la Facultad de Odontología de la UADY, en el período de enero a julio de 2009. En total se contó con 15 pacientes con caninos retenidos, candidatos para el procedimiento de fenestración clásica. Debido a que 5 pacientes presentaban retención bilateral, un total de 20 caninos fueron intervenidos quirúrgicamente para ser expuestos por la técnica de fenestración clásica. A cada paciente se le planteó y explicó el método para el descenso del canino, con el presupuesto, los riesgos, los beneficios y limitaciones de cada opción planteada. En caso de aceptar el tratamiento se le pidió su consentimiento informado para participar en la investigación. Un paciente no concluyó el tratamiento por lo que fue eliminado del estudio.

Para la localización de los caninos retenidos, se llevaron a cabo tres métodos: inspección clínica, palpación e identificación radiográfica. Durante la inspección clínica se buscó la presencia de aumento de volumen en el área donde se sospechaba la ubicación del canino retenido. Otro aspecto a inspeccionar era la inclinación del lateral adyacente, ya que, cuando la posición del canino es palatina, este presiona la raíz del lateral y la empuja labialmente, de tal forma que la corona clínica puede encontrarse retroinclinada con relación al central adyacente. Durante la palpación, el aumento

de volumen de la mucosa, se puede diagnosticar 1.5 años antes de la erupción del canino, es decir aproximadamente a los 9 o 10 años de edad, dependiendo del grado de madurez del paciente (9). Se tomaron radiografías oclusales superiores para el diagnóstico de la localización del canino retenido, ya que se considera que es incluso de mayor ayuda que la radiografía periapical para este fin (10).

Para determinar la distancia de la cúspide del canino al plano de oclusión y la inclinación del canino, se utilizaron las radiografías panorámicas del expediente clínico de cada paciente; estas radiografías fueron tomadas por el mismo operador en el departamento de radiología de la Facultad de Odontología.

Las radiografías se cubrieron con un papel especial para trazado cefalométrico calibre 0.3 mm; el trazado se realizó con un portaminas de grafito y carbón de 0.5 mm, sobre un negatoscopio de escritorio, en una mesa horizontal y con iluminación de una lámpara de techo. Se trazaron el contorno de los dientes en oclusión y del canino o caninos retenidos; a continuación, se trazaron las líneas verticales y horizontales de referencia: el eje longitudinal del canino retenido, la sutura intermaxilar y el plano oclusal. Siguiendo las instrucciones de otros autores (7,11), el plano oclusal se trazó desde la cúspide mesial del primer molar inferior hasta los bordes incisales de los incisivos centrales ya que en la radiografía panorámica frecuentemente los dientes no se encuentran en contacto oclusal.

Como línea horizontal de referencia, se utilizó el plano oclusal para medir la distancia en milímetros de la cúspide del canino a una línea perpendicular a dicho plano, tanto en el diagnóstico como durante la recolección de los datos (12). La intersección de las líneas verticales de referencia (el eje longitudinal del canino y la sutura intermaxilar) sirvieron para medir la inclinación en grados del canino retenido con relación a su eje longitudinal (4, 13) (Figura 1). Las medidas lineales se tomaron mediante la utilización de un calibrador digital milimetrado marca Mitutoyo. Las medidas angulares fueron tomadas con la ayuda de un protractor cefalométrico.

Los pacientes fueron sometidos después de su diagnóstico, al proceso quirúrgico; este proceso fue realizado en el departamento de Periodoncia de la facultad de Odontología por el mismo operador. La técnica consistió en elevar un colgajo mucoperiostico en la zona del canino retenido. Todo el hueso sobre la corona era removido hasta la unión amelocementaria; el colgajo se reposicionaba a su lugar y se realizaba una fenestración a través de él. Si el canino retenido se encontraba en una posición muy alta en el paladar, un apósito era colocado sobre el área expuesta del colgajo. Una vez que el tejido óseo y la mucosa fueron retirados, el canino podría erupcionar por sí solo hasta llegar al plano oclusal, momento en el cual se puede colocar un aditamento ortodóntico para alinearlos gradualmente al arco dental.

Con el objetivo de evaluar la velocidad de desplazamiento de los caninos (distancia por

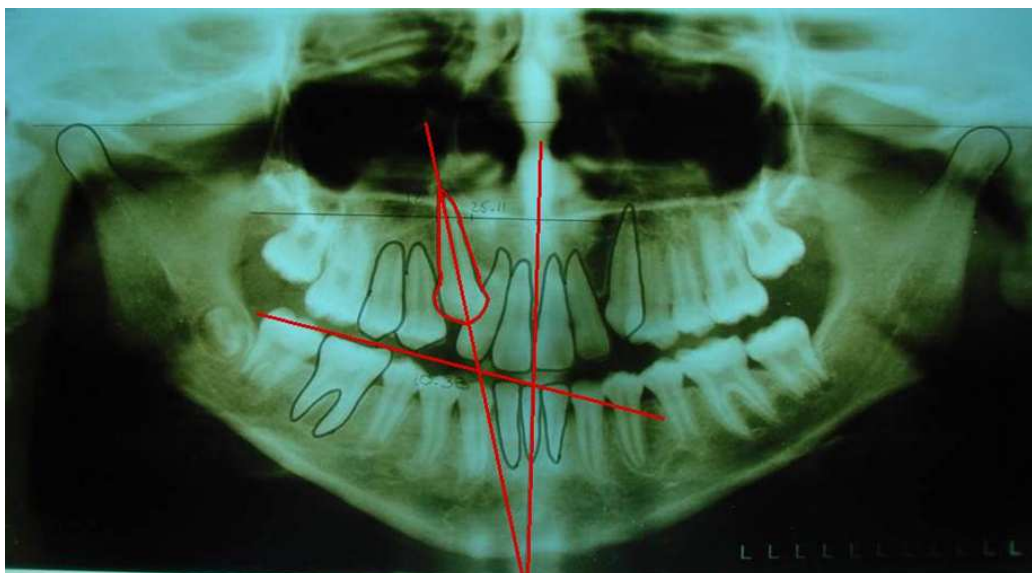


Figura 1. Trazos en la radiografía panorámica para medir la posición vertical y angulación de los caninos impactados.

tiempo) y su relación con la inclinación inicial de los mismos, a cada paciente se le tomaron 3 radiografías panorámicas: al inicio (T1), a los 4 meses (T2) y a los 8 meses (T3) del tratamiento. En cada una de estas radiografías se tomaron 2 medidas, la primera correspondiente a la posición vertical, de la punta de la cúspide al plano oclusal y la segunda correspondiente a la posición angular del canino con relación a la sutura media palatina (Figura 1).

Los datos se agruparon en tablas y fueron graficados, con medidas de tendencia central y de dispersión. Se aplicó la prueba de T pareada con un nivel de confianza de 95%, utilizando el programa Statgraphics Centurion XV.II.

### RESULTADOS

Respecto a la variable de posición vertical, se encontró un promedio de 14.77 mm con una desviación estándar de 3.64 mm para T1; para T2, el promedio fue de 10.47 mm con una desviación estándar de 4.58 mm, mientras que para T3 el promedio fue de 8.15 mm con una desviación estándar de 5.16 mm (tabla 1).

Se encontró una diferencia promedio de 4.30 mm entre T1 y T2 con una desviación estándar de 3.22 mm. Entre T2 y T3 la diferencia promedio fue de 2.31 mm con una desviación estándar de 1.31 mm. Al comparar los valores de T1 con T2 se encontró una diferencia estadísticamente significativa ( $p=0.00$ ) así como entre T2 y T3 ( $p=0.00$ ) (tabla 2). Para el análisis de la variable inclinación dental se realizó un estudio de regresión lineal entre la cantidad de milímetros que se desplazó el canino y la inclinación inicial del mismo, obteniendo los siguientes datos: un coeficiente de correlación de  $-0.547072$  y un valor  $p=0.0153$ ; lo que indica una relación estadísticamente significativa (figura 2).

### DISCUSIÓN

Durante los 8 meses estudiados, los caninos se movieron en promedio 6.61 mm; sin embargo, durante los primeros 4 meses (T1-T2), el promedio de desplazamiento fue el doble que durante los siguientes 4 meses (T2-T3), por lo cual se puede esperar una mayor velocidad de erupción durante los primeros 4 meses seguida de una desaceleración

al segundo cuatrimestre. Este fenómeno puede ser explicado debido a que en una primera fase, el canino corrige su inclinación y se desplaza siguiendo la ruta que se ha marcado en el procedimiento quirúrgico. Por otro lado, en el segundo cuatrimestre el contacto con la lengua podría ser la razón de la reducción en la velocidad de erupción.

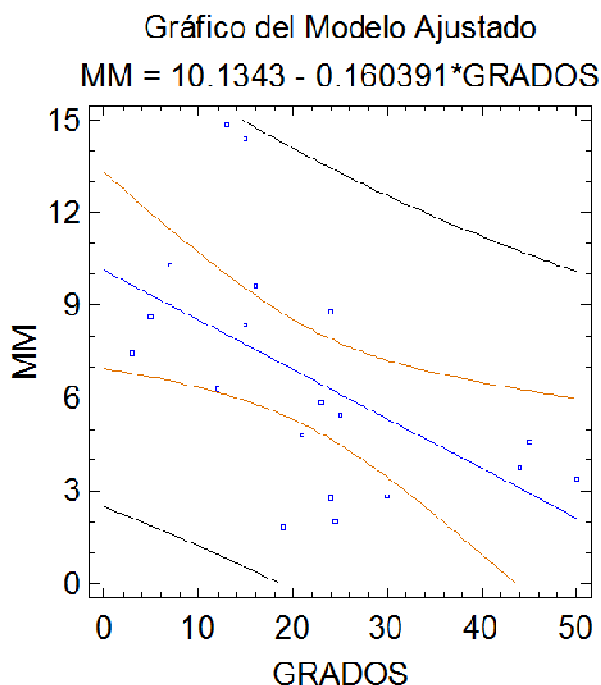


Figura 2. Distribución por milímetros y grados.

Algunos autores mencionan que un signo de impactación en los caninos maxilares, es la localización de la cúspide, mientras más mesial se encuentre mayor será la inclinación y por lo tanto mayor la probabilidad de impactación, lo cual va directamente relacionada con la duración del tratamiento (4,14).

Tabla 1. Variable posición vertical.

Medida	T1	T2	T3
Promedio	14.77	10.47	8.15
Desviación estándar	3.64	4.58	5.16
Mínimo	8.2	4.38	0.0
Máximo	21.7	19.45	18.34

De acuerdo a esto, mientras más mesial este la corona, más alta en el alveolo y su angulación será

más horizontal, por lo que mayor será la duración del tratamiento debido a que el diente necesita comenzar a verticalizarse antes de empezar su camino de erupción. Todo esto concuerda con el hallazgo de que a mayor grado de inclinación inicial fue menor la cantidad de milímetros que se desplazaron los caninos durante los 8 meses que duró el estudio. En la misma línea, un estudio de tracción de caninos menciona que por cada 5° más de inclinación que presente el canino, la duración del tratamiento llevará 1 semana más de tracción (15). Otros autores concluyeron que a mayor angulación de un diente retenido, será más largo el tiempo para su erupción (16,17). Por lo tanto se recomienda a los clínicos que, en casos de inclinación marcada, pronostiquen un incremento en el tiempo de tratamiento.

**Tabla 2.** Comparación de medidas posición vertical.

Medidas	T1-T2	T2-T3
Promedio	4.30	2.31
Desviación estándar	3.22	1.31
Mínimo	0.02	0.12
Máximo	11.8	5.0
Valor t	5.82869	7.70263
Valor p	0.00001	0.00001

Desde un punto de vista clínico y después de haber participado en las 15 intervenciones quirúrgicas de los 20 caninos, se puede manifestar que son bien toleradas por el paciente y que el tiempo quirúrgico es menor, esto debido a que no se requiere adherir algún aditamento. Los pacientes no refirieron algún problema postoperatorio, más que los comunes de cualquier cirugía; únicamente a 2 pacientes se les redujo el diámetro de la fenestración, por lo que fue necesario ampliárselas en una segunda intención, pero sin la necesidad de recurrir a ningún tipo de colgajo. Blair y cols. afirman que esta técnica de exposición quirúrgica y posterior alineación del diente, es un método satisfactorio de tratamiento (18). La experiencia clínica de este estudio concuerda con estos resultados.

## CONCLUSIONES

De los resultados obtenidos en este estudio con una muestra de 19 caninos superiores retenidos y tratados con exposición quirúrgica y erupción natural, se concluyeron los siguientes puntos:

La velocidad de erupción de los caninos fue mayor durante los primeros 4 meses posteriores a la cirugía y va seguida por una desaceleración en el segundo cuatrimestre.

Es de esperar que a mayor inclinación inicial menor desplazamiento en mm durante los primeros 8 meses, lo cual produzca un mayor tiempo de tratamiento en estos casos.

El proceso de exposición quirúrgica y erupción natural en caninos retenidos maxilares, es una terapia que dio resultados favorables en la mayoría de los casos.

## REFERENCIAS

1. Proffit W. Ortodoncia Contemporánea. Teoría y práctica. 3ª ed. Madrid: Harcourt; 1999.
2. Soldevilla G, Orellana M, Rodríguez V. Desinclusión de dientes retenidos mediante aparatología removible. *Odontología Sanmarquina* 2003;6(12) disponible en: <http://sisbib.unmsm.edu.pe> Accesado 04/10/2008.
3. Guzmán A, Santiesteban A, Rodríguez E, Casasa R. Caninos retenidos. 2005; Disponible en: <http://www.geodental.net/modules.php> Accesado 02/07/2008.
4. Stewart A, Heo G, Glover E, Williamson C, Lam W, Major W. Factors that relate to treatment duration for patients with palatally impacted maxillary canines. *Am J Orthod Dentofacial Orthop* 2001;119: 216-225.
5. Macías E, Cobo P, Carlos V, Pardo L. Abordaje ortodóntico quirúrgico de las inclusiones dentarias. *Revista del colegio de odontólogos y estomatólogos de España* 2005;10(1), enero-febrero disponible en: <http://scielo.isciii.es/scielo.php> Accesado 11/08/2008.
6. Burden D, Mullaly B, Robinson P, Stephen N. Palatally ectopic canines: closed eruption versus open eruption. *Am J Orthod Dentofacial Orthop* 1999;115(6): 640-644.
7. Ericson S, Kuroi J. Resorption of maxillary lateral incisors caused by ectopic eruption of the canines. *Am J Orthod Dentofacial Orthop* 1988;94:503-513.
8. Kokich G. Surgical and orthodontic management of impacted maxillary canines. *Am J Orthod Dentofacial Orthop* 2004;126 (3):278-283.
9. Kuroi J. Impacted and ankylosed teeth: why, when, and how to intervene. *Am J Orthod Dentofacial Orthop* 2006;129:S86-90.
10. Stanley J. Localization of the unerupted maxillary canine: how to and when to. *Am J Orthod Dentofacial Orthop* 1999;115:314-322.

11. Zuccati G, Ghobadlu J, Nieri M, Clauser C. Factors associated with the duration of forced eruption of impacted maxillary canines: a retrospective study. *Am J Orthod Dentofacial Orthop* 2006;130:349-356.
12. Nohadani N, Ruf S. Assessment of vertical facial and dentoalveolar changes using panoramic radiography. *Eur J Orthod* 2008;30:262-268.
13. Tatis D. Análisis cefalométrico de Tatis para la radiografía panorámica. *Australasian dentist latinoamerican* 2009;10:34-40.
14. Warford J, Grandhi R, Tira D. Prediction of maxillary canine impaction using sactors and angular measurement. *Am J Orthod Dentofacial Orthop* 2003;124(n.d.):651-655.
15. Crescini A, Nieri M, Buti J, Baccetti T, Pini G. Orthodontic and periodontal outcomes of treated impacted maxillary canines. *Angle Orthod* 2007;77(4):571-577.
16. Nieri M, Crescini A, Rotundo R, Baccetti T, Cortellini P, Pini G. Factors affecting the clinical approach to impacted maxillary canines: a Bayesian network analysis. *Am J Orthod Dentofacial Orthop* 2010;137(n.d.):755-762.
17. Fischer T. Orthodontic treatment acceleration with corticotomy-assisted exposure of palatally impacted canines. *Angle Orthod* 2007;77(3):417-420.
18. Blair G, Hobson R, Leggat T. Posttreatment assessment of surgically exposed and orthodontically aligned impacted maxillary canines. *Am J Orthod Dentofacial Orthop* 1998;113:329-332.